Topics di Terapia Intra-Articolare



Editors: Alberto Migliore, MD
Sandro Tormenta, MD

A.N.T.I.A.G.E. ONLUS

Assistant Editor:
Francesca Giovannangeli

E. Adriani
A. Afeltra
A. Bellelli
M. Bentivegna
G. Boni
M. Calderaro
L. Callegari
S. Crimaldi
G. D'Avola
R. De Chiara
L. Di Matteo
S. Denaro
F. Di Stani
G. Filippou
C. Foti
B. Frediani
L. Gatta
F. Giovannangeli
M. Granata
E. Genovese
G. Iolascon
B. Laganà
C. Letizia
C. Maggi
M. Maggiorotti
L.S. Martin
C. Masciocchi
U. Massafra
G. Minisola
P. Persod
A. Sanfilippo
L.M. Sconfienza
G. Serafini
E. Silvestri
S. Tropea
C. Venditti

Vol. 10 - No 2
Semestrale
Poste Italiane SPA
Spedizione in abbonamento postale - 70%/
Roma/Aut. n. 127/2009
Dicembre 2018

ISSN 2037-1977

Verduci Editore
Via Gregorio VII, 186 - 00165 Rome (ITALY)
Tel. +39-06.393.75.224 (a.r.) Fax: +39-06.63.85.672
E-mail: Info@verduci.it - http://www.verduci.it

CINGAL®

La prima e unica combinazione di
acido ialuronico + corticosteroide
per un rapido sollievo dal dolore
che dura nel tempo,

in monosomministrazione

4 ml di prodotto
in una siringa da 5 ml
Euro 180,00

ABIOGEN PHARMA

Abiogen Pharma S.p.A. - Dispositivo Medico CE 0120 - Materiale riservato agli operatori sanitari

SANOFI GENZYME

SPECIALTY CARE DI SANOFI

Ci occupiamo di sclerosi multipla, malattie rare, oncologia e immunologia, mettendo al centro le persone.

Guidati dalla scienza e dalla ricerca, sviluppiamo soluzioni mirate per rispondere a bisogni di salute non ancora soddisfatti.

SANOFI GENZYME

5th ISIAT

International Symposium Intra Articular Treatment

Lisbon

3-5 October 2019

CONGRESS CHAIRMAN

Alberto Migliore

Director of Unit of Rheumatology
Ospedale S. Pietro FBF - Roma, Italy

President of National Foundation
of ultrasound guided Hip intra-articular
Therapy (ANTIAGE)

SCIENTIFIC SECRETARIAT

Giovanni Boni

Surgery of Sport Medicine
Perugia, Italy

Organizing Secretariat

AIM GROUP INTERNATIONAL

AIM Group International - Milan Office - Via G. Ripamonti, 129 - 20141 Milan, Italy
Phone +39 02 566011 - Fax +39 02 70048578 - isiat2019@aimgroup.eu

www.isiat2019.com

Sommario

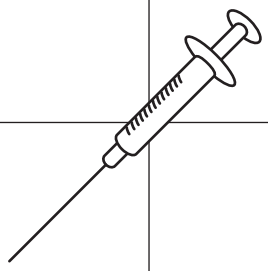

Rassegna di articoli internazionali 5
A cura di: F. Giovannangeli, A. Migliore

- **A comparison of the effects of Methylprednisolone Acetate, Sodium Hyaluronate and Tenoxicam in the treatment of non-reducing disc displacement of the temporomandibular joint.**
  Yapici-Yavuz G, Şimşek-Kaya G, Oğul H.
- **Attenuation of inflammation and cartilage degradation by sulfasalazine-containing hyaluronic acid on osteoarthritis rat model.**
  Kim SE, Lee JY, Shim KS, Lee S, Min K, Bae JH, Kim HJ, Park K, Song HR.
- **Efficacy of intra-articular hypertonic dextrose prolotherapy versus normal saline for knee osteoarthritis: a protocol for a triple-blinded randomized controlled trial.**
  Sit RWS, Wu RWK, Reeves KD, Rabago D, Chan DCC, Yip BHK, Chung VCH, Wong SYS.
- **Effects of a Single Intra-Articular Injection of a Microsphere Formulation of Triamcinolone Acetonide on Knee Osteoarthritis Pain: A Double-Blinded, Randomized, Placebo-Controlled, Multinational Study.**
  Conaghan PG, Hunter DJ, Cohen SB, Kraus VB, Berenbaum F, Lieberman JR, Jones DG, Spitzer AI, Jevsevar DS, Katz NP, Burgess DJ, Lufkin J, Johnson JR, Bodick N; FX006-2014-008 Participating Investigators.
- **Effect of therapeutic exercise on knee osteoarthritis after intra-articular injection of botulinum toxin type A, hyaluronate or saline: A randomized controlled trial.**
  Bao X, Tan JW, Flyzik M, Ma XC, Liu H, Liu HY.
- **Lateral meniscus allograft transplantation with platelet-rich plasma injections: A minimum two-year follow-up study.**
  Zhang H, Chen S, Qiu M, Zhou A, Yan W, Zhang J.
- **Procaine and saline have similar effects on articular cartilage and synovium in rat knee.**
  Ankay Yilbas A, Akca B, Buyukakkus B, Bahador Zirh E, Zeybek D, Uzumcugil F, Saricaoglu F.
- **Pharmacological effects of N-[2-[[2-[2-[(2,6-dichlorophenyl)amino]phenyl]acetyl]oxy]ethyl]hyaluronamide (diclofenac Etalhyaluronate, SI-613), a novel sodium hyaluronate derivative chemically linked with diclofenac.**
  Yoshioka K, Kisukeda T, Zuinen R, Yasuda Y, Miyamoto K.
- **Repair Potential of Non-surgically Delivered Induced Pluripotent Stem Cell-derived Chondrocytes in a Rat Osteochondral Defect Model.**
  Rim YA, Nam Y, Park N, Lee J, Park SH, Ju JH.
- **Temporomandibular joint regeneration: proposal of a novel treatment for condylar resorption after orthognathic surgery using transplantation of autologous nasal septum chondrocytes, and the first human case report.**
  de Souza Tesch R, Takamori ER, Menezes K, Carias RBV, Dutra CLM, de Freitas Aguiar M, Torraca TSS, Senegaglia AC, Rebelatto CLK, Daga DR, Brofman PRS, Borojevic R.
- **Trapeziometacarpal joint osteoarthritis: a prospective trial on two widespread conservative therapies.**
  Rocchi L, Merolli A, Giordani L, Albensi C, Foti C.
- **A Pooled Analysis of Two Multicenter, Randomized Controlled Trials of a Single Intra-articular Injection of Gel-200 for Treatment of Osteoarthritis of the Knee.**
  Takamura J, Seo T, Strand V.
- **Comparative evaluation of therapeutic efficacy of intra-articular oxaceprol with conventional modalities in osteoarthritis animal model.**
  Pawar HS, Francis NK, Hota T, Peter N, Mitra A.
- **Exogenous stromal derived factor-1 releasing silk scaffold combined with intra-articular injectionof progenitor cells promotes bone-ligament-bone regeneration.**
  Hu Y, Ran J, Zheng Z, Jin Z, Chen X, Yin Z, Tang C, Chen Y, Huang J, Le H, Yan R, Zhu T, Wang J, Lin J, Xu K, Zhou Y, Zhang W, Cai Y, Dominique P, Heng BC, Chen W, Shen W, Ouyang HW.
- **Comparison of hyaluronic acid and PRP intra-articular injection with combined intra-articular and intraosseous PRP injections to treat patients with knee osteoarthritis.**
  Su K, Bai Y, Wang J, Zhang H, Liu H, Ma S.
- **Effect of intra-articular injection of intermediate-weight hyaluronic acid on hip and knee cartilage: in-vivo evaluation using T2 mapping.**
  Ferrero G, Sconfienza LM, Fiz F, Fabbro E, Corazza A, Dettore D, Orlandi D, Castellazzo C, Tornago S, Serafini G.
- **Is Intra-Articular Injection of Synvisc Associated with a Delay to Knee Arthroplasty in Patients with Knee Osteoarthritis?**
  Ong KL, Runa M, Lau E, Altman R
- **Single-dose intra-articular corticosteroid injection prior to platelet-rich plasma injection resulted in better clinical outcomes in patients with knee osteoarthritis: A pilot study.**
  Camurcu Y, Sofu H, Ucpunar H, Kockara N, Cobden A, Duman S.
- **Efficacy of Intra-articular Polynucleotides Associated With Hyaluronic Acid Versus Hyaluronic Acid Alone in the Treatment of Knee Osteoarthritis: A Randomized, Double-Blind, Controlled Clinical Trial.**
  Dallari D, Sabbioni G, Del Piccolo N, Carubbi C, Veronesi F, Torricelli P, Fini M.
- **IL4-10 fusion protein has chondroprotective, anti-inflammatory and potentially analgesic effects in the treatment of osteoarthritis.**
  Steen-Louws C, Popov-Celeketic J, Mastbergen SC, Coeleveld K, Hack CE, Eijkelkamp N, Tryfonidou M, Spruijt S, van Roon JAG, Lafeber FPJG.

Report VII Simposio Nazionale Antiage – Roma, 4-5 Ottobre 2018 15
A cura di: Francesca Giovannangeli

Descrizione tecnica e studio clinico preliminare su 25 pazienti 21
trattati con infiltrazione di tessuto adiposo autologo purificato preparato con tecnica Lipocell
S. Crimaldi, I. Capparucci, S. Bordiga, L. Kontochristos

EDITORS

Prof. **A. MIGLIORE**
Reumatologia, Ospedale S. Pietro, Fatebenefratelli, Roma

Prof. **S. TORMENTA**
Radiologia, Ospedale S. Pietro, Fatebenefratelli, Roma

EDITORIAL BOARD

E. Adriani
Ortopedia, Roma
A. Afeltra
Immunologia e reumatologia, Roma
A. Bellelli
Radiologia, Roma
M. Bentivegna
Reumatologia, Ragusa
G. Boni
Medicina dello Sport, Foligno (PG)
M. Calderaro
Ortopedia, Roma
L. Callegari
Radiologia, Varese
S. Crimaldi
Ortopedia, Lucca
G. D'Avola
Reumatologia, Catania
R. De Chiara
Medicina Fisica e Riabilitativa, Catanzaro
L. Di Matteo
Reumatologia, Pescara
S. Denaro
Medicina Fisica e Riabilitativa, Siracusa
F. Di Stani
Neurologia, Roma
G. Filippou
Reumatologia, Siena
C. Foti
Medicina Fisica e Riabilitativa, Roma
B. Frediani
Reumatologia, Siena
L. Gatta
Medicina dello Sport, Bracciano (RM)
F. Giovannangeli
Immunologia e Reumatologia, Roma
M. Granata
Reumatologia, Roma
E. Genovese
Radiologia, Varese
G. Iolascon
Medicina Fisica e Riabilitativa, Napoli
B. Laganà
Immunologia e Reumatologia, Roma
C. Letizia
Medicina Fisica e Riabilitativa, Palermo
C. Maggi
Ortopedia, Pavia
M. Maggiorotti
Ortopedia, Roma
L.S. Martin
Reumatologia, Albano (RM)
C. Masciocchi
Radiologia, L'Aquila
U. Massafra
Reumatologia, Roma
G. Minisola
Reumatologia, Roma
P. Persod
Reumatologia, Cagliari
A. Sanfilippo
Ortopedia, Palermo
L.M. Sconfienza
Radiologia, Milano
G. Serafini
Radiologia, Pietra Ligure
E. Silvestri
Radiologia, Genova
S. Tropea
Reumatologia, Ragusa
C. Venditti
Reumatologia, Benevento

Direttore Responsabile
Mariella Verduci

Assistant Editor
Francesca Giovannangeli

Direttore Editoriale
Gianni Lombardi

Progetto Grafico e Copertina
Fabio Zangrando

Segretario di Redazione
Federico Migliore

Nota: la medicina è una scienza in continua evoluzione. La ricerca e l'esperienza clinica allargano continuamente gli orizzonti della nostra conoscenza. Questo libro fa riferimento in modo necessariamente succinto a dosaggi e modalità di somministrazione di farmaci, in stretto accordo con le conoscenze correnti al momento della produzione del libro. Nonostante ciò, a chi ne faccia uso è richiesto di controllare attentamente le schede tecniche che accompagnano i singoli farmaci per stabilire, sotto la propria responsabilità, gli schemi posologici e valutarne le controindicazioni. Tale confronto è particolarmente importante per farmaci usati raramente o da poco immessi sul mercato. Pur garantendo la massima cura nell'aggiornamento e nella correzione delle bozze, l'autore e l'editore declinano ogni responsabilità per errori od omissioni nonché per l'esito di trattamenti.

Autorizz. Tribunale di Roma n. 336/2009 del 06/10/2009
Finito di stampare Dicembre 2018 Da: TI printing S.r.l. - Roma (Italia) — ISSN 2037-1977

A.N.T.I.A.G.E. ONLUS

Associazione Nazionale per la Terapia Intra-articolare dell'Anca con Guida Ecografica
www.antiagefbf.it

Verduci Editore

Via Gregorio VII, 186 - 00165 Rome (ITALY)
Tel. +39-06.393.75.224 (a.r.) Fax: +39-06.63.85.672
E-mail: Info@verduci.it - http://www.verduci.it

Editoriale



POSSONO LE INIEZIONI INTRA-ARTICOLARI DI ACIDO IALURONICO RITARDARE LA SOSTITUZIONE PROTESICA?

Alberto Migliore, MD

Sandro Tormenta, MD

L'osteoartrosi (OA), patologia degenerativa della cartilagine, rappresenta una delle principali cause di disabilità. Sebbene nessuna terapia conservativa sia, attualmente, in grado di invertire la progressione della malattia, la sostituzione protesica articolare è un trattamento efficace e definitivo. Tuttavia, la artroprotesi comporta una procedura invasiva non scevra da potenziali complicanze e con un costo elevato in termini di spesa sanitaria. Terapie alternative a basso rischio che possano ritardare o ovviare la artroprotesi, sono fondamentali per quei pazienti che non vogliono essere sottoposti all'intervento o in cui l'intervento stesso è controindicato. Le iniezioni intra-articolari (IA) di Acido Ialuronico (HA) sembrerebbero una terapia sicura ed efficace nell'alleviare il dolore e migliorare la funzionalità articolare in corso di artrosi. Alcuni studi suggeriscono che l'acido ialuronico IA abbia un effetto condroprotettivo, antinfiammatorio e di aumento della viscosità del liquido sinoviale, mentre altri ritengono che svolga la sua azione terapeutica inibendo la formazione ossea. Questi studi suggerirebbero, quindi, che l'HA avrebbe il potenziale per ritardare o evitare la artroprotesi. Negli ultimi anni diversi studi sono stati condotti in questa direzione. In un case series retrospettivo, Waddel et al (Total knee replacement delayed with Hylan G-F 20 use in patients with grade IV osteoarthritis. J Manag Care Pharm 2007) hanno valutato l'incidenza e la tempistica della TKR (ovvero Total Knee Replacement) in pazienti affetti da gonartrosi di grado IV sottoposti a uno o più cicli di iniezioni IA con HA (Hylan G-F 20). I risultati ottenuti hanno mostrato un ritardo medio di protesizzazione di 2,1 anni con il dato che il 75% delle ginocchia infiltrate non erano state sottoposte a TKR dopo 1.370 giorni (3,8 anni). L'analisi di sopravvivenza e la regressione logistica hanno indicato che per età, sesso, etnia, BMI e presenza di versamento, solo l'età ha significativamente influenzato il tempo di TKR. In un recente studio di Ong et al, (Is Intra-Articular Injection of Synvisc Associated with a Delay to Knee Arthroplasty in Patients with Knee Osteoarthritis? Cartilage 2018) gli Autori sostengono che la maggior parte dei pazienti sottoposti a TKR non è stata sottoposta precedentemente a iniezioni IA di HA (73,7%) e che, nei pazienti sottoposti a iniezioni IA di HA, è stato osservato un ritardo di protesizzazione di almeno 7 mesi, il quale tendeva ad aumentare ulteriormente in quei pazienti sottoposti a più cicli iniettivi. Anand R. Shewale et al (Comparative effectiveness of low, moderate and high molecular weight hyaluronic acid injections in delaying time to knee surgery. J Arthroplasty 2017) hanno messo a confronto HA di basso, medio e alto peso molecolare e non hanno riscontrato differenze significative tra i tre pesi molecolari in termini di ritardo di tempo di protesizzazione. In uno studio retrospettivo francese, Delbarre et al (Do intra-articular hyaluronic acid injections delay total knee replacement in patients with osteoarthritis – A Cox model analysis. PLoS One 2017) sostengono l'efficacia dell'HA nel ritardare l'intervento di protesizzazione e mostrano che i pazienti trattati con HA determinano un costo medico ambulatoriale simile ai pazienti trattati con soli corticosteroidi. Altman et al (Hyaluronic Acid Injections Are Associated with Delay of Total Knee Replacement Surgery in Patients with Knee Osteoarthritis: Evidence from a Large U.S. Health Claims Database. PLoS One 2015) sostengono che i pazienti non sottoposti ad iniezioni IA di HA mostrano un tempo medio, dalla diagnosi all'intervento, di 0,7 anni; con un ciclo di HA la media sale a 1,4 anni (χ^2 = 13,725; $p < 0.0001$); con 5 cicli iniettivi l'intervento subisce un ritardo di 3,6 anni (χ^2 = 19,935; $p < 0.0001$). Dai risultati emersi da questo studio americano, sembrerebbe che il ritardo di protesizzazione aumenti in modo dose-dipendente.

Certamente ulteriori studi sono necessari per comprendere i fattori predittivi di risposta, la diversità di risposta ai diversi prodotti di acido ialuronico a parità di caratteristiche cliniche e quale siano la dose e la ciclicità necessarie in relazione allo stadio radiologico e clinico della malattia.

Tuttavia, nell'insieme, questi dati emergenti da studi clinici e dai database amministrativi spingono fortemente verso l'evidenza che la viscosupplementazione in pazienti con OA del ginocchio è associata in modo dose-dipendente ad una dilazione dell'intervento di protesizzazione totale. Concettualmente, ma anche sulla base della ormai ampia esperienza clinica e di studi preliminari, possiamo ritenere possibile un ritardo di protesizzazione, dovuto alla efficacia della terapia IA con HA, anche nei pazienti affetti da OA di anca.

I pazienti, la comunità medico-scientifica e i decisori pubblici e delle assicurazioni private dovrebbero essere consapevoli di questi risultati che hanno implicazioni sia cliniche che economiche nella gestione complessiva dell'artrosi, considerando l'aumento "epidemico" della gonartrosi nelle popolazioni occidentali e la lievitazione dei costi chirurgici.

Alberto Migliore, MD
Sandro Tormenta, MD

Rassegna di articoli internazionali

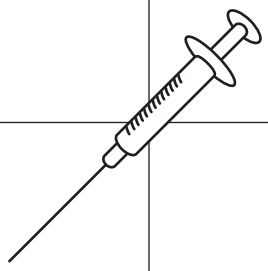

A cura di: **F. Giovannangeli, A. Migliore**

A comparison of the effects of Methylprednisolone Acetate, Sodium Hyaluronate and Tenoxicam in the treatment of non-reducing disc displacement of the temporomandibular joint.

Yapici-Yavuz G, Şimşek-Kaya G, Oğul H.

Med Oral Patol Oral Cir Bucal. 2018 May 1;23(3):e351-e358.

In questo studio clinico è stato confrontato, sia radiologicamente che clinicamente, l'effetto dell'iniezione intra-articolare di metilprednisolone, ialuronato di sodio o tenoxicam e artrocentesi con la sola artrocentesi, in pazienti con dislocazione non riducibile del disco dell'articolazione temporomandibolare (ATM). 44 pazienti con diagnosi radiografica di dislocazione del disco non riducibile dell'ATM sono stati randomizzati in quattro gruppi di trattamento: Gruppo 1, trattati con la sola artrocentesi; Gruppo 2, artrocentesi più metilprednisolone acetato (Depo-medrol, Pfizer İlaçları, Istanbul, Turkey); Gruppo 3, artrocentesi più sodio ialuronato (Hyalgan®, Bilim İlaç, Istanbul, Turkey); Gruppo 4, artrocentesi più tenoxicam (Oksamen L, Mustafa Nevzat İlaç Sanayi, Istanbul, Turkey). La massima apertura della bocca (MMO), il movimento laterale, la gravità del dolore e la dolorabilità dell'ATM e dei muscoli masticatori alla palpazione sono stati valutati prima del trattamento e ad 1 settimana e 1, 3 e 6 mesi dopo il trattamento. La posizione del disco, la presenza o l'assenza di riduzione del disco, il livello di versamento, il movimento articolare e lo spazio articolare sono stati valutati anche mediante risonanza magnetica (MRI) prima del trattamento e 6 mesi dopo il trattamento. Non è stata osservata nessuna differenza statisticamente significativa in termini di efficacia tra i quattro gruppi di trattamento. Il quadro di risonanza magnetica non variava significativamente tra i gruppi, mentre una differenza significativa è stata osservata tra i risultati della risonanza magnetica pre e postoperatoria all'interno di tutti e quattro i gruppi ($p < 0,001$). Secondo i dati di questo studio, si può concludere che sia l'artrocentesi da sola che l'artrocentesi associata ad iniezione intra-articolare di metilprednisolone acetato o ialuronato di sodio o tenoxicam sembrano essere allo stesso modo efficaci e promettenti nel trattamento dell'ATM con dislocazione del disco non riducibile.

Attenuation of inflammation and cartilage degradation by sulfasalazine-containing hyaluronic acid on osteoarthritis rat model.

Kim SE, Lee JY, Shim KS, Lee S, Min K, Bae JH, Kim HJ, Park K, Song HR.

Int J Biol Macromol. 2018 Jul 15;114:341-348.

Lo scopo di questo studio era di investigare gli effetti di un sistema di acido ialuronico contenente sulfasalazina (SASP/HA) sulla capacità anti-infiammatoria in vitro e sulla riduzione della degradazione della cartilagine in sinoviociti stimolati con lipopolisaccaride (LPS) e in un modello animale su ratti in cui l'artrosi è stata indotta da sodio iodoacetato (MIA). L'associazione SASP/HA è stata preparata come segue: SASP (4 o 6 mM) è stata sciolta in acqua deionizzata a pH 10 e agitata delicatamente a 100 rpm per 2 h. L'HA (10 mg/ml) è stato quindi aggiunto alla soluzione SASP neutralizzata e miscelato per 24 ore. Infine, il SASP contenente HA è stato accuratamente trasferito in una siringa da 1 mL. L'associazione SASP/HA ha consentito di ottenere un sistema di rilascio a lungo termine di SASP dal sistema SASP/HA per circa 60 giorni in modo continuativo. Studi in vitro condotti utilizzando la PCR (polymerase chain reaction) hanno rivelato che il sistema SASP/HA era in grado di inibire efficacemente e in modo dose-dipendente i livelli di espressione dell'mRNA di citochine pro-infiammatorie come la metalloproteinasi-3 della matrice (MMP-3), la cicloossigenasi-2 (COX-2), l'interleuchina-6 (IL-6) e il TNF-α in sinoviociti stimolati con LPS. Studi in vivo hanno dimostrato che l'iniezione intra-articolare di SASP/HA ha notevolmente ridotto l'espressione dell'mRNA di MMP-3, COX-2, IL-6 e TNF-α nel sangue, stimolata dal MIA. Inoltre, questi significativi effetti antinfiammatori del sistema SASP/HA hanno contribuito in modo marcato alla riduzione della progressione della OA indotta da MIA e alla degradazione della cartilagine, come dimostrato dalla radiografia, dalla tomografia (micro-CT) e dalle valutazioni istologiche. Pertanto, i risultati di questo studio indicano che il rilascio prolungato e a lungo termine di SASP utilizzando l'HA può svolgere un ruolo terapeutico in termini di riduzione dell'infiammazione e di protezione dal danno cartilagineo in corso di OA.

Efficacy of intra-articular hypertonic dextrose prolotherapy versus normal saline for knee osteoarthritis: a protocol for a triple-blinded randomized controlled trial.

Sit RWS, Wu RWK, Reeves KD, Rabago D, Chan DCC, Yip BHK, Chung VCH, Wong SYS.

BMC Complement Altern Med. 2018 May 15;18(1):157.

L'artrosi del ginocchio (KOA) è una condizione molto comune la cui insorgenza aumenta con l'età. Ha un certo peso sulla disabilità globale e un grande onere socioeconomico in tutto il mondo. Le terapie conservative hanno un'efficacia marginale e la chirurgia è riservata alla KOA sintomatica grave. La Proloterapia con Destrosio (DPT) è una terapia utilizzata nelle patologie muscoloscheletriche croniche tra cui l'KOA. Il metodo di iniezione standard include l'iniezione intra-articolare e multiple iniezioni extra-articolari in corrispondenza dell'inserzione dei tessuti molli. La procedura è dolorosa e richiede una formazione procedurale intensiva spesso non disponibile nell'educazione medica convenzionale, che potenzialmente ne limita il suo utilizzo. L'iniezione intra-articolare offre la possibilità di un trattamento meno doloroso e più utilizzabile. Lo scopo di questo studio sarà quello di valutare l'efficacia clinica dell'iniezione intra-articolare di DPT rispetto alla normale soluzione salina (NS) nel trattamento dell'KOA. Settantasei pazienti con KOA verranno arruolati in questo studio di superiorità, single-center, con gruppi paralleli, randomizzato, in doppio cieco, in cui saranno messe a confronto le iniezioni di DPT e NS. Ogni gruppo sarà sottoposto ad iniezioni alla settimana 0, 4, 8 e 16. L'outcome primario sarà il Western Ontario McMaster University Osteoarthritis Index pain scale (WOMAC), mentre gli outcome secondari il WOMAC composite score, il WOMAC function and stiffness subscale, la VAS del dolore, l'objective physical function tests e l'EuroQol-5D (EQ-5D). Tutti i risultati saranno valutati al basale, a 16, 26 e 52 settimane. Tutte le analisi saranno condotte su base intention-to-treat utilizzando modelli di regressione mista lineare. Questo documento presenta la logica, il design, il metodo e gli aspetti operativi della sperimentazione. I risultati determineranno se le iniezioni intra-articolari di DPT, possano ritenersi un'opzione terapeutica non chirurgica sicura ed efficace nel trattamento dell'KOA. I risultati potranno essere trasferiti direttamente nella pratica clinica, con un impatto potenzialmente sostanziale sulla cura del paziente.

Effects of a Single Intra-Articular Injection of a Microsphere Formulation of Triamcinolone Acetonide on Knee Osteoarthritis Pain: A Double-Blinded, Randomized, Placebo-Controlled, Multinational Study.

Conaghan PG, Hunter DJ, Cohen SB, Kraus VB, Berenbaum F, Lieberman JR, Jones DG, Spitzer AI, Jevsevar DS, Katz NP, Burgess DJ, Lufkin J, Johnson JR, Bodick N; FX006-2014-008 Participating Investigators.

J Bone Joint Surg Am. 2018 Apr 18;100(8):666-677.

I corticosteroidi intra-articolari sono in grado di alleviare il dolore in corso di osteoartrosi, ma il loro rapido assorbimento sistemico ne limita l'efficacia. L'FX006 è una nuova formulazione in microsfere di triamcinolone acetonide (TA) a rilascio prolungato, che ne prolunga la persistenza nell'articolazione e ne riduce l'esposizione sistemica, rispetto alla sospensione cristallina standard (TAcs). In questo studio di Fase III, multicentrico, in doppio cieco, a 24 settimane, pazienti adulti > 40 anni con artrosi del ginocchio (punteggio 2 o 3 di Kellgren-Lawrence) e intensità del dolore medio-giornaliero (ADP) tra 5 e 9 (scala numerica da 0 a 10), sono stati randomizzati in tre gruppi per ricevere una singola iniezione intra-articolare di FX006 (32 mg/5 ml), di soluzione salina (5 ml) o di TAcs (40 mg/1 ml). L'endpoint primario è stato il cambiamento dal basale alla settimana 12 dell'intensità media settimanale dell'ADP per FX006 rispetto alla soluzione salina. Gli endpoint secondari sono stati le curve di area-sotto-effetto (AUE) del cambiamento nei punteggi medi settimanali di intensità dell'ADP dal basale alla settimana 12 per FX006 rispetto alla soluzione salina, curve AUE del cambiamento nei punteggi medi settimanali di intensità dell'ADP dal basale alla settimana 12 per FX006 rispetto a TAcs, variazione dei punteggi medi settimanali di intensità dell'ADP dal basale alla settimana 12 per FX006 rispetto a TAcs e curve AUE del cambiamento nei punteggi medi settimanali di intensità dell'ADP dal basale alla settimana 24 per FX006 rispetto alla soluzione salina. Gli endpoint esplorativi comprendevano i cambiamenti alla settimana 12 nel Western Ontario and McMaster Universities Osteoarthritis Index (WOMAC) e nel Knee Injury and Osteoarthritis Outcome Score Quality of Life (KOOS-QOL) subscale scores per FX006 rispetto a soluzione salina e TAcs. L'endpoint primario è stato valutato su 484 pazienti (n = 161 per FX006, n = 162 soluzione salina, e n = 161 per TAcs); FX006 ha determinato un miglioramento significativo alla settimana 12 dell'ADP rispetto a quello osservato per la soluzione salina (3.12 vs 2.14; p <0.0001) che indica un miglioramento del 50%. FX006 ha determinato miglioramenti rispetto alla soluzione salina di tutti gli endpoint secondari ed esplorativi (p <0,05). La riduzione del dolore in corso di OA non è risultata superiore per FX006 rispetto a TAcs utilizzando le misure secondarie basate su ADP. Le analisi esplorative delle sottoscale WOMAC-A, B e C e KOOS-QOL si sono dimostrate a favore di FX006 (p < 0.05). Gli eventi avversi sono stati generalmente lievi. FX006 ha determinato una significativa riduzione del dolore clinicamente significativa rispetto alla soluzione salina alla settimana 12 (end point primario).

Effect of therapeutic exercise on knee osteoarthritis after intra-articular injection of botulinum toxin type A, hyaluronate or saline: A randomized controlled trial.

Bao X, Tan JW, Flyzik M, Ma XC, Liu H, Liu HY.

J Rehabil Med. 2018 Apr 17. doi: 10.2340/16501977-2340.

L'obiettivo di questo studio è stato quello di valutare l'effetto terapeutico dell'esercizio fisico in pazienti affetti da artrosi di ginocchio sottoposti ad iniezione di tossina botulinica di tipo A, ialuronato di sodio o soluzione salina. 60 pazienti sono stati randomizzati in 3 gruppi: gruppo A di controllo, sottoposto a singola iniezione intra-articolare di soluzione salina (2,5 ml), gruppo B a singola iniezione di tossina botulinica di tipo A (100 U BoNT-A in 2,5 ml di soluzione salina, Botox; Allergan Inc., Irvine, KY, USA) e gruppo C a 5 iniezioni di ialuronato di sodio effettuate con cadenza settimanale (ARTZ, Seikagaku Corporation Takahagi Plant, Ibaraki, Japan). Tutti i pazienti hanno seguito un percorso di riabilitazione funzionale. Il Western Ontario and McMaster Universities Osteoarthritis Index questionnaire score, la VAS del dolore e il Medical Outcomes Study 36-item Health Survey sono stati valutati al basale e alla fine della settimana 4 e 8. Alla settimana 4 e 8 il Western Ontario and McMaster Universities Osteoarthritis Index questionnaire e la VAS del dolore sono risultati più alti nel gruppo di controllo. Alla fine delle settimane 4 e 8, sono state osservate differenze statisticamente significative nel Physical Component Summary-36 e nel Mental Component Summary-36 scores tra i tre gruppi ($p<0.05$), ma non tra il gruppo A (controllo) e C (ialuronato) alla fine della settimana 4. Nessun cambiamento è stato osservato nelle immagini di risonanza megnetica e di radiologia convenzionale dopo la procedura infiltrativa. L'esercizio fisico associato all'iniezione intra-articolare di tossina botulinica di tipo A o di ialuronato di sodio può ridurre il dolore e migliorare la funzionalità articolare in modo significativo, in modo ancor più efficace per la tossina botulinica.

Lateral meniscus allograft transplantation with platelet-rich plasma injections: A minimum two-year follow-up study.

Zhang H, Chen S, Qiu M, Zhou A, Yan W, Zhang J.

Knee. 2018 Apr 24. pii: S0968-0160(18)30105-4.

In questo studio sono stati valutati gli outcome clinici e radiologici a breve termine dell'allotrapianto del menisco laterale (LMAT) in combinazione all'iniezione intra-articolare di plasma ricco di piastrine (PRP). Sono stati valutati 33 pazienti sottoposti a LMAT + iniezione di PRP. Per valutare gli outcome sono stati utilizzati il Lysholm, l'International Knee Documentation Committee (IKDC), il Western Ontario and McMaster Universities Osteoarthritis Index, la scala Tegner activity level e la VAS del dolore. Un esame di risonanza magnetica è stato eseguito nel postoperatorio per valutare la posizione del trapianto e il danno o la degenerazione cartilaginea. Un totale di 31 pazienti sui 33 iniziali, è stato valutato per un periodo di 37 mesi. I pazienti hanno mostrato un miglioramento statisticamente significativo di tutti gli score dal periodo pre-operatorio a due anni di follow-up. L'estrusione post-operatoria media era 1.59 ± 1.20 mm (range 0–3.9 mm). Non è stata osservata alcuna differenza significativa sul grado di degenerazione cartilaginea dal periodo pre-operatorio a due ani di follow-up. Tre pazienti (9.7%) non hanno mostrato un miglioramento statisticamente significativo. Un paziente è stato sottoposto a trapianto di condrociti autologhi un anno dopo la LMAT. L'allotrapianto del menisco laterale (LMAT) in combinazione all'iniezione intra-articolare di plasma ricco di piastrine (PRP) ha determinato un miglioramento statisticamente significativo in tutti gli score funzionali e del dolore ed un miglioramento clinico in termini di Tegner, IKDC e Lysholm score durante il follow-up a breve termine. Saranno necessari ulteriori studi caso-controllo con un campione più ampio e un follow-up più lungo per ottenere una valutazione complessiva dei benefici del PRP in pazienti sottoposti a LMAT.

Procaine and saline have similar effects on articular cartilage and synovium in rat knee.

Ankay Yilbas A, Akca B, Buyukakkus B, Bahador Zirh E, Zeybek D, Uzumcugil F, Saricaoglu F.

BMC Anesthesiol. 2018 May 9;18(1):51.

Gli anestetici locali intra-articolari sono ampiamente utilizzati per determinare analgesia postoperatoria e ridurre la necessità di oppioidi. La procaina ha dimostrato effetti positivi nella sindrome del tunnel carpale e nella condromalacia patellare. Tuttavia, l'effetto della procaina sulla cartilagine articolare non è stato ancora studiato. Lo scopo di questo studio era di valutare gli effetti dell'iniezione intra-articolare di procaina sulla cartilagine articolare e sulla sinovia. Venti ratti Sprague-Dawley adulti sono stati arruolati nello studio. Dopo essere stati anestetizzati, i ratti sono stati sottoposti ad iniezione intra-articolare di 0,25 ml di procaina al 10% nell'articolazione del ginocchio destro e 0,25 ml di soluzione fisiologica (come gruppo di controllo) nell'articolazione del ginocchio sinistro. 4 ratti di ciascun gruppo sono stati sacrificati nei giorni 1, 2, 7, 14 e 21. L'analisi istologica delle regioni articolari e periarticolari e della sinovia sono state valutate

da due istologi e le variazioni infiammatorie sono state classificate in base ad una scala a cinque punti, in cieco. L'apoptosi dei condrociti è stata determinata con il metodo della immunoperossidasi indiretta caspase-3. Non sono state osservate differenze significative in termini di infiammazione tra il gruppo procaina e soluzione salina in nessuno degli intervalli di tempo. Una leggera infiltrazione infiammatoria dovuta all'iniezione è stata osservata in entrambi i gruppi il 1° giorno. Una lieve emorragia è stata osservata in entrambi i gruppi ai giorni 1 e 2 e la differenza tra i gruppi non è risultata significativa. Nessuna differenza significativa è stata rilevata nella percentuale di condrociti apoptotici tra i gruppi in nessuno degli intervalli di tempo. Gli autori concludono che, in base a questo studio in vivo sulla cartilagine di ginocchio di ratto, l'iniezione di procaina sembra sicura per l'uso intra-articolare. Tuttavia, saranno necessari ulteriori studi che esaminino sia gli effetti analgesici che istopatologici della procaina sulla cartilagine articolare danneggiata e sulla sinovia.

Pharmacological effects of N-[2-[[2-[2-[(2,6-dichlorophenyl)amino]phenyl]acetyl]oxy]ethyl]hyaluronamide (diclofenac Etalhyaluronate, SI-613), a novel sodium hyaluronate derivative chemically linked with diclofenac.

Yoshioka K, Kisukeda T, Zuinen R, Yasuda Y, Miyamoto K.

BMC Musculoskelet Disord. 2018 May 22;19(1):157.

L'artrosi (OA) è la malattia articolare più comune in tutto il mondo e una delle principali cause di disabilità negli anziani. Gli autori hanno studiato un nuovo derivato di ialuronato di sodio legato chimicamente con diclofenac (DF), diclofenac etalialuronato (SI-613), terapia potenzialmente sicura ed efficace nel trattamento del dolore in corso di gonartrosi. In questo studio, sono stati valutati gli effetti farmacologici di SI-613 in un modello di artrosi sperimentale. Sono stati confrontati gli effetti antalgici e antinfiammatori di SI-613, di acido ialuronico (HA) somministrati entrambi intra-articolarmente, HA e DF-Na e di diclofenac sodico (DF-Na) somministrato per via orale in ratti e conigli in cui l'artrosi è stata indotta sperimentalmente. Una singola somministrazione intra-articolare (IA) di SI-613 ha significativamente soppresso la sintomatologia dolorosa nei ratti in modo dose-dipendente. Gli effetti analgesici sono risultati superiori rispetto a quelli ottenuti con HA, con l'associazione di DF-Na e HA, o con la sola somministrazione orale una volta al giorno di DF-Na. In questo modello animale, SI-613 ha ridotto significativamente la tumefazione articolare del ginocchio al giorno 1 dopo una singola iniezione IA. Questo significativo effetto anti-infiammatorio si è mantenuto fino al giorno 28. Nello studio farmacocinetico, la concentrazione di DF nella sinovia dopo somministrazione di SI-613 ha raggiunto la sua concentrazione massima di 311,6 ng/g al giorno 1 ed è gradualmente diminuita a 10 ng/g al giorno 28. Il livello è poi sceso al di sotto del limite inferiore di quantificazione al giorno 35. Pertanto, è stata trovata una chiara correlazione tra farmacocinetica e farmacodinamica. Questi risultati dimostrano che SI-613 esercita un effetto anti-infiammatorio duraturo e potente attraverso il rilascio prolungato di DF nei tessuti dell'articolazione del ginocchio. Gli autori concludono che una singola iniezione IA di SI-613 ha mostrato di esercitare effetti antidolorifici e antinfiammatori per 28 giorni in studi farmacologici non clinici, suggerendo che SI-613 potrebbe essere un candidato nel trattamento del dolore artrosico.

Repair Potential of Non-surgically Delivered Induced Pluripotent Stem Cell-derived Chondrocytes in a Rat Osteochondral Defect Model.

Rim YA, Nam Y, Park N, Lee J, Park SH, Ju JH.

J Tissue Eng Regen Med. 2018 May 16.

Il ruolo delle cellule staminali mesenchiamali derivate da liquido sinoviale di ratto (rbSF-MSCs) sulla riparazione dei difetti cartilaginei rimane ad oggi ancora non definito. In questo studio è stato valutato l'effetto in vivo delle rbSF-MSCs sulla riparazione dei difetti della cartilagine articolare in un modello animale di coniglio. Il difetto cartilagineo è stato determinato sui condili femorali di 18 conigli bianchi New Zealand. Le rbSF-MSCs sono state ottenute dal liquido sinoviale di ginocchio mediante artrocentesi. Due settimane dopo aver determinato il difetto cartilagineo gli animali sono stati randomizzati in 3 gruppi: gruppo 1- sottoposto ad iniezione intra-articolare di soluzione salina, gruppo 2- ad iniezione di rbSF-MSCs predifferenziate e gruppo 3- ad iniezione di rbSF-MSCs. Tutte le iniezioni sono state effettuate con cadenza settimanale per 4 settimane. Gli animali sono stati sacrificati e la superficie articolare è stata sottoposta ad analisi macroscopica ed istologica 8 e 12 settimane dopo la prima iniezione intra-articolare. Cartilagine ialina è stata osservata nelle aree con i difetti cartilaginei trattati con rbSF-MSCs, mentre tessuto fibrocartilagineo nei difetti trattati con condrociti indotti dalle rbSF-MSCs. I risultati ottenuti suggeriscono che le rbSF-MSCs autologhe indifferenziate siano le cellule più adatte a favorire la rigenerazione cartilaginea in presenza di difetti cartilaginei.

Temporomandibular joint regeneration: proposal of a novel treatment for condylar resorption after orthognathic surgery using transplantation of autologous nasal septum chondrocytes, and the first human case report.

de Souza Tesch R, Takamori ER, Menezes K, Carias RBV, Dutra CLM, de Freitas Aguiar M, Torraca TSS, Senegaglia AC, Rebelatto CLK, Daga DR, Brofman PRS, Borojevic R.

Stem Cell Res Ther. 2018 Apr 7;9(1):94.

Dopo un intervento chirurgico di avanzamento mandibolare ortognatico, i tessuti molli adiacenti possono spostare il segmento distale dell'osso e aumentare il carico sull'articolazione temporo-mandibolare causando la perdita della sua integrità. Il rimodellamento del condilo e della fossa temporale con distruzione della cartilagine condilare e dell'osso subcondrale conduce al riassorbimento condilare postschirurgico, con artralgia e limitazioni funzionali. I pazienti con lesioni gravi sono refrattari ai trattamenti conservativi, portando a terapie più invasive che vanno dalla semplice artrocentesi alla chirurgia aperta e alla protesi. Sebbene aggressivi e ad alto rischio per il paziente, i trattamenti chirurgici invasivi non sono sempre efficienti nella gestione delle lesioni degenerative. Gli Autori propongono un approccio di medicina rigenerativa utilizzando cellule condrocitarie autologhe ottenute dal setto nasale ed espanse in vitro. Dopo i controlli di qualità richiesti, le cellule sono state iniettate in ciascuna articolazione temporomandibolare. Il paziente incluso nel presente studio presentava una grave deformità scheletrica dentofacciale iperdivergente di classe II dovuta alla micrognazia mandibolare, con indicazione alla chirurgia ortognatica correttiva. Era stato sottoposto a un avanzamento maxillo-mandibolare con rotazione in senso antiorario dell'intero complesso ed a mentoplastica. Le immagini TC ottenute prima dell'intervento (T0) mostravano già cambiamenti degenerativi in entrambe le ATM, maggiori a destra. Il paziente ha poi utilizzato elastici ortodontici intermascellari per il mantenimento dell'occlusione ottenuta, a causa di una grave tendenza alla recidiva post-chirurgica che porterebbe ad un eccessivo carico mascellare e alla pseudoartrosi. È stata necessaria una nuova procedura chirurgica, a 6 mesi dalla precedente, per fissare la mascella. Al momento della terapia cellulare infiltrativa, il paziente presentava una recidiva della precedente procedura chirurgica ortognatica, con compromissione dei risultati estetici e funzionali, e un pattern marcatamente retrognatico. Il paziente è stato sottoposto a biopsia per l'isolamento e la preparazione di condociti derivati dal setto nasale. La procedura è stata effettuata in anestesia generale. I risultati sono stati valutati mediante analisi funzionali e analisi strumentali (tomografia computerizzata). L'iniezione cellulare a livello dell'ATM (volume finale di 1 ml contenente 10^7 cellule) ha completamente ripristinato il riassorbimento condilare, portando alla rigenerazione funzionale e strutturale dopo 6 mesi. Le immagini di tomografia computerizzata hanno mostrato una nuova formazione di osso corticale a livello della cavità precedente e un parziale recupero delle ossa condiloidee e temporali.

Trapeziometacarpal joint osteoarthritis: a prospective trial on two widespread conservative therapies.

Rocchi L, Merolli A, Giordani L, Albensi C, Foti C.

Muscles Ligaments Tendons J. 2018 Apr 16;7(4):603-610.

L'artrosi (OA) dell'articolazione trapeziometacarpale (TMC) è all'origine di importante disabilità funzionale. Diverse terapie conservative vengono spesso considerate nelle prime fasi dell'OA della TMC volte a ridurre il dolore, recuperare la funzionalità e rallentare l'evoluzione dell'OA. Includono la massoterapia, le applicazioni termiche e la mobilizzazione assistita dell'articolazione TMC. Tuttavia, come in altre articolazioni affette da OA, diversi specialisti suggeriscono di somministrare corticosteroidi intra-articolari. Lo scopo di questo studio era di valutare l'effetto di 10 sedute di fisioterapia rispetto a una singola iniezione intra-articolare di corticosteroide (metilprednisolone acetato 40 mg/1 ml). Due gruppi di venticinque pazienti sono stati sottoposti a terapia fisioterapica o ad una iniezione di corticosteroide. Sono stati seguiti per un periodo di un anno. Tutti sono stati valutati in termini di dolore, funzionalità, forza a 2, 6 e 12 mesi e, alla fine dello studio, è stata valutata la soddisfazione del paziente. Con la terapia infiltrativa, i parametri sono migliorati più rapidamente, mentre i pazienti trattati con la fisioterapia hanno mostrato una persistenza maggiore del dolore. I punteggi finali di valutazione funzionale a un anno sono risultati simili ai punteggi pre-trattamento.

Gli autori concludono che nelle prime fasi di TMC OA, le iniezioni intra-articolari di corticosteroidi e i trattamenti fisioterapici possano entrambi migliorare i sintomi dolorosi, ma il trattamento con corticosteroidi presenta una maggiore rapidità d'azione. Sebbene la funzionalità manuale sia tornata a punteggi medi simili a quelli del pre-trattamento, il programma fisioterapico sembra essere associato ad una più lunga remissione dal dolore.

A Pooled Analysis of Two Multicenter, Randomized Controlled Trials of a Single Intra-articular Injection of Gel-200 for Treatment of Osteoarthritis of the Knee.

Takamura J, Seo T, Strand V.

Clin Med Insights Arthritis Musculoskelet Disord. 2018 May 9;11:1179544118773068.

In questo studio è stata eseguita un'analisi integrata di 2 studi randomizzati controllati (RCT) per valutare l'efficacia e la sicurezza di una singola iniezione intra-articolare di Gel-200 rispetto alla soluzione salina (PBS) nel trattamento dell'osteoartrosi del ginocchio. Gel-200 (Gel-One®, Seikagaku Corporation, Tokyo, Giappone) è un idrogel sterile, trasparente e viscoelastico, composto da HA cross-linkato, approvato dalla Food and Drug Administration statunitense (FDA) nel 2011 per il trattamento del dolore in corso di artrosi di ginocchio. I dati delle popolazioni intention-to-treat (ITT) di entrambi gli RCT sono stati raggruppati per questa analisi integrata. I cambiamenti medi rispetto al basale nel Western Ontario and McMaster Universities Arthritis Index (WOMAC) pain subscores sono stati valutati utilizzando un modello longitudinale; le differenze di trattamento sono state confrontate tra le iniezioni intra-articolari di Gel-200 e PBS. Le analisi includevano misure di outcome secondarie. Le popolazioni di sicurezza di entrambi gli RCT sono state raggruppate per un'analisi di sicurezza integrata per confrontare gli eventi avversi (AE). La popolazione ITT raggruppata comprendeva 1184 soggetti (649 Gel-200; 535 PBS); le caratteristiche demografiche erano simili tra i gruppi di trattamento. I miglioramenti medi in termini di dolore dal basale alla settimana 12 sono stati di -24,7 mm in Gel-200 e -21,8 mm in gruppi PBS, con una differenza di gruppo di trattamento statisticamente significativa (-2,9 mm; P = 0,047). Dalla settimana 3 alla 26, i miglioramenti medi rispetto al basale erano di -23,8 mm con Gel-200 e -20,8 mm con PBS; questa differenza del gruppo di trattamento di -3,0 mm è risultata statisticamente significativa (P = 0,017). Il tasso di eventi avversi è stato simile tra i gruppi di trattamento Gel-200 e PBS. Questa analisi integrata sembra dimostrare l'efficacia di una singola iniezione intra-articolare di Gel-200 rispetto alla PBS nel trattamento dell'osteoartrosi del ginocchio nell'arco di 26 settimane con un buon profilo di sicurezza.

Comparative evaluation of therapeutic efficacy of intra-articular oxaceprol with conventional modalities in osteoarthritis animal model.

Pawar HS, Francis NK, Hota T, Peter N, Mitra A.

Clin Rheumatol. 2018 Apr 10.

La durata e gli effetti collaterali dose-dipendenti del trattamento corticosteroideo intra-articolare nell'osteoartrosi (OA), così come il danno cartilagineo e la tossicità condrocitaria giustificano la ricerca di terapie alternative. Oxaceprol (N-acetil-L-idrossiprolina), farmaco orale riconosciuto per il trattamento dell'osteoartrosi, è stato studiato in termini di somministrazione intra-articolare, confermando un profilo di sicurezza migliore. In questo studio, una valutazione comparativa di oxaceprol intra-articolare e corticosteroide viene effettuata in un modello artrosico di coniglio. L'osteoartrosi è stata indotta nei conigli mediante l'utilizzo intra-articolare di iodoacetato monosodico. I conigli sono stati randomizzati in tre gruppi, ognuno composto da cinque animali: OA con iniezione intra-articolare di soluzione salina, OA con iniezione intra-articolare di oxaceprol e OA con iniezione intra-articolare di corticosteroide. Le iniezioni sono state effettuate con cadenza settimanale, per 4 settimane. L'efficacia del trattamento è stata analizzata mediante valutazione dell'infiammazione (tumefazione articolare) a 1, 3, 7, 14, 21 e 28 giorni, mentre la valutazione del dolore facendo camminare i conigli su una piastra riscaldata o su un filo metallico a 1, 3, 7, 14 e 21 giorni, e alla fine dell'esperimento. Gli animali sono stati poi sacrificati per l'esame istologico. L'oxaceprol e i corticosteroidi intra-articolari hanno ridotto la tumefazione del ginocchio del 20,5 e del 24,5%, rispettivamente, entro 4 settimane rispetto a quella ottenuta nei conigli di controllo. Oxaceprol ha mostrato la sua azione analgesica durante il cammino su filo metallico. Il test della piastra riscaldata ha confermato la netta riduzione del dolore nel gruppo trattato con oxaceprol. L'esame istologico ha suggerito che l'utilizzo di oxaceprol intra-articolare sia in grado di proteggere la cartilagine articolare dai cambiamenti degenerativi che si verificano in corso di artrosi. Nel gruppo trattato con oxaceprol è stato osservato infatti un marcato miglioramento sia a livello della matrice ossea che cellulare, mentre nel gruppo di controllo erano visibili grossolane lesioni che consistevano in un'area ben delimitata di erosione della cartilagine. L'iniezione intra-articolare di oxaceprol ha mostrato di essere in grado di determinare un notevole miglioramento della cartilagine articolare in conigli in cui l'artrosi era stata indotta sperimentalmente.

Exogenous stromal derived factor-1 releasing silk scaffold combined with intra-articular injectionof progenitor cells promotes bone-ligament-bone regeneration.

Hu Y, Ran J, Zheng Z, Jin Z, Chen X, Yin Z, Tang C, Chen Y, Huang J, Le H, Yan R, Zhu T, Wang J, Lin J, Xu K, Zhou Y, Zhang W, Cai Y, Dominique P, Heng BC, Chen W, Shen W, Ouyang HW.

Acta Biomater. 2018 Apr 15;71:168-183.

Il legamento crociato anteriore (LCA) è uno dei tessuti che guarisce più difficilamente dopo una lesione. La rigenerazione del legamento e la guarigione della giunzione osteotendinea sono due obiettivi principali della ricostruzione del LCA. Questo studio si proponeva di indagare gli effetti terapeutici sinergici del rilascio controllato dello Stromal cell-derived factor 1 (SDF-1) da uno scaffold di collagene (CSF) combinato con iniezione intra-articolare di cellule staminali progenitrici derivate dal legamento (LSPC) per la rigenerazione del LCA e per ridurre la complicanza a lungo termine dell'artrosi (OA). La capacità di reclutamento delle cellule staminali dello scaffold CSF e la multipotenza, in particolare la capacità di formazione dei tendini da parte delle LSPC di conigli sono state caratterizzate in vitro, mentre l'effetto sinergico dello scaffold CSF e LSPC per la rigenerazione del LCA e il miglioramento dell'OA sono stati studiati in vivo a 1, 3 e 6 mesi su un modello di ricostruzione del LCA del coniglio. Lo scaffold CSF è stato utilizzato come sostituto del LCA e le LSPC sono state iniettate nella cavità articolare dopo 7 giorni dalla ricostruzione del LCA. Lo scaffold CSF mostrava un pattern di rilascio controllato della proteina incapsulata per un massimo di 7 giorni con una maggiore rigidità nelle proprietà meccaniche. Le LSPC, che mostravano un'alta espressione di Collagene di tipo I e CXCR4, sono state attratte da SDF-1 e trasferite con successo nello scaffold CSF a 1 mese in vivo. A 3 e 6 mesi dopo il trattamento, lo scaffold CSF combinato con le LSPC (gruppo CSFL) ha migliorato la rigenerazione del tessuto del LCA e promosso la guarigione del tunnel osseo. Inoltre, la progressione dell'OA è stata ridotta in modo efficiente. I risultati di questo studio sembrerebbero fornire una nuova strategia terapeutica promettente per la rigenerazione del LCA, che utilizza lo scaffold CSF per il reclutamento di cellule staminali tessuto specifiche.

Comparison of hyaluronic acid and PRP intra-articular injection with combined intra-articular and intraosseous PRP injections to treat patients with knee osteoarthritis.

Su K, Bai Y, Wang J, Zhang H, Liu H, Ma S.

Clin Rheumatol. 2018 May;37(5):1341-1350.

Lo scopo di questo studio era di valutare il beneficio fornito dall'iniezione intraossea combinata con iniezione intra-articolare di plasma ricco di piastrine nel trattamento dell'artrosi di ginocchio lieve/moderata (Kellgren-Lawrence II-III) rispetto ad altri trattamenti, in particolare all'iniezione intra-articolare di PRP e HA. Ottantasei pazienti con OA del ginocchio di grado II o III secondo la classificazione di Kellgren-Lawrence sono stati randomizzati ad iniezioni intra-articolari combinate con iniezioni intraossee di PRP (gruppo A), PRP intra-articolare (gruppo B) o HA intra -articolare (gruppo C). I pazienti del gruppo A sono stati sottoposti ad iniezioni intra-articolari combinate con iniezioni intraossee di PRP (due volte, a distanza di 2 settimane), i pazienti del gruppo B ad un'iniezione intra-articolare di PRP ogni 14 giorni, mentre i pazienti del gruppo C ad una serie di cinque iniezioni intra-articolari di HA ogni 7 giorni. Un campione di 45 ml di sangue venoso è stato prelevato dalla vena cubitale in una siringa da 50 ml contenente 4 ml di sodio citrato. I campioni di sangue sono stati centrifugati a 1480 rpm per 6 minuti a temperatura ambiente per separare i globuli rossi dal buffy coat e dallo strato superiore del plasma. Il buffy coat e lo strato superiore del plasma sono stati accuratamente raccolti utilizzando una pipetta sierologica in una nuova provetta da centrifuga stando attenti a non rimuovere lo strato di eritrociti, e di nuovo centrifugati a 3400 rpm per 15 minuti per ottenere un plasma in due parti, con il supernatante costituito da plasma povero di piastrine e la parte inferiore costituita da plasma ricco di piastrine. I tre quarti superiori del plasma sono stati scartati e del rimanente, che conteneva circa 7 ml di PRP contenente leucociti concentrati, 1 ml è stato inviato in laboratorio per l'analisi della qualità (conta piastrinica e conta dei leucociti). Per iniziare l'attivazione dell'aggregazione piastrinica, è stato aggiunto al PRP liquido finale il cloruro di calcio, immediatamente prima dell'iniezione. Tutte le procedure sono state eseguite in condizioni sterili. L'HA utilizzato (Freda, Shandong, China), era una siringa pre-riempita con 20 mg di HA con peso molecolare di 0.6-1.5 MD. Tutti i pazienti sono stati valutati utilizzando la scala VAS (Visual Analogue Scale) ed il Western Ontario e McMaster (WOMAC) prima del trattamento e a 1, 3, 6, 12 e 18 mesi dopo il trattamento. Sono stati osservati miglioramenti significativi alla fine del 1° mese. In particolare, i pazienti del gruppo A mostravano punteggi VAS e WOMAC significativamente superiori rispetto a quelli osservati nei gruppi B e C. I punteggi VAS erano simili nei gruppi B e nel gruppo C dopo i 6 mesi. Per quanto riguarda i punteggi WOMAC, i gruppi B e C erano diversi a 1, 3 6 e 12 mesi; tuttavia, nessuna differenza significativa è stata osservata a 18 mesi. La combinazione di iniezioni intraossee con iniezioni intra-articolari di PRP ha portato ad un risultato clinico significativamente superiore, con punteggi VAS e WOMAC inferiori e miglioramento della qualità della vita entro 18 mesi.

Effect of intra-articular injection of intermediate-weight hyaluronic acid on hip and knee cartilage: in-vivo evaluation using T2 mapping.

Ferrero G, Sconfienza LM, Fiz F, Fabbro E, Corazza A, Dettore D, Orlandi D, Castellazzo C, Tornago S, Serafini G.

Eur Radiol. 2018 Jun;28(6):2345-2355.

Gli Autori hanno utilizzato la mappatura T2 per quantificare l'effetto della somministrazione intra-articolare di acido ialuronico (IAHAA) sulla cartilagine, con correlazione ai sintomi clinici. Sono stati inclusi centodue pazienti con diagnosi clinica e strumantale, mediante RMN, di artrosi di anca o ginocchio di grado I-III secondo la classificazione di Outerbridge modificata. Tutti i pazienti sono stati sottoposti ad un esame RMN standard dell'anca/ginocchio interessato (una articolazione/paziente) con una sequenza multiecho T2 mapping per la valutazione della cartilagine. Dei valori T2 di tutte le sezioni è stata fatta una media e utilizzata per l'analisi. Un mese dopo la valutazione RMN, 72 pazienti (38 maschi, età media 51 ± 10 anni) sono stati sottoposti a IAHAA. Sono state effettuate 3 iniezioni di HA (Hyalubrix) sia nel ginocchio che nell'anca, una ogni due settimane, mediante l'ausilio della guida ecografica. Come gruppo di controllo, 30 soggetti (15 maschi, 51 ± 9 anni) non sono stati trattati. La valutazione di RMN e WOMAC è stata eseguita al basale e dopo 3, 9 e 15 mesi in tutti i pazienti. La mappatura T2 dei pazienti trattati con acido ialuronico (HA) ha mostrato un significativo aumento dei tempi di rilassamento T2 dal basale al primo time point dopo la terapia, nel ginocchio (40,9 ± 9,8 ms vs 45,8 ± 7,8ms) e nell'anca (40,9 ± 9,7ms; 9,5 ms) ($p < 0,001$). A 9 e 15 mesi, il tempo di rilassamento di T2 è sceso a valori simili a quelli basali ($p < 0,001$ vs 3 mesi). La correlazione tra aumento di T2 e riduzione del dolore dopo IAHAA è risultata statisticamente significativa ($r = 0,54$, $p < 0,01$) nei pazienti con condropatia di III grado. I tempi di rilassamento T2 cambiano nel tempo dopo la somministrazione intra-articolare di acido ialuronico; i tempi di rilassamento T2 del condilo femorale mediale correlano alla variazione del WOMAC; i tempi di rilassamento T2 sono diversi tra il grado I e II-III secondo la classificazione di Outerbridge. Gli Autori concludono che la mappatura T2 potrebbe essere utilizzata per valutare l'effetto nel tempo di IAHAA in pazienti con artrosi dell'anca e del ginocchio.

Is Intra-Articular Injection of Synvisc Associated with a Delay to Knee Arthroplasty in Patients with Knee Osteoarthritis?

Ong KL, Runa M, Lau E, Altman R.

Cartilage. 2018 May 1:1947603518775792.

All'interno del dibattito sull'efficacia delle iniezioni di acido ialuronico (HA) intra-articolare (IA) per il trattamento della gonartrosi, gli Autori si sono posti le seguenti domande: (1) Qual è l'epidemiologia dell'uso IA di HA nei pazienti sottoposti ad artroplastica (KA) di ginocchio? (2) Synvisc è associato ad un ritardo di KA? (3) C'è una differenza nel ritardo di KA correlato con il numero di cicli di HA? Gli autori hanno utilizzato l'Optum Clinformatics (2006-giugno 2016) data set per identificare i pazienti con artrosi (OA) di ginocchio. Sono stati individutati i pazienti che non hanno ricevuto HA IA, i pazienti sottoposti ad iniezioni IA di Synvisc e quelli sottoposti ad HA IA non-Synvisc. È stata calcolata la durata media dall'esordio dell'OA alla KA utilizzando il modello della regressione quantile. È stata valutata la tendenza nel tempo alla KA con ciascun ciclo di HA. Di 4.027.848 pazienti individuati con OA del ginocchio, 141.305 sono stati sottoposti a KA. Il tempo mediano complessivo dalla diagnosi di OA del ginocchio alla KA è stato di 1,2 anni (media: 1,9 ± 1,9 anni, intervallo interquartile di 0,4-2,8 anni). I pazienti che erano stati sottoposti ad iniezioni IA con HA hanno mostrato un tempo medio significativamente più lungo prima della KA, di almeno 7 mesi ($P < 0,001$). Confrontando i pazienti sottoposti ad iniezioni IA di Synvisc con quelli sottoposti ad iniezioni di HA non-Synvisc, i primi hanno mostrato un ritardo di protesizzazione di 1,7 mesi ($P < 0,001$). È inoltre emerso il dato che la KA veniva effettuata a maggiore distanza di tempo dalla diagnosi, in quei pazienti sottoposti a più cicli iniettivi. Dai dati analizzati, gli Autori concludono che la maggior parte dei pazienti sottoposti a KA non è stata sottoposta precedentemente ad iniezioni IA di HA (73,7%), che nei pazienti sottoposti ad iniezioni IA di HA è stato osservato un ritardo di protesizzazione di almeno 7 mesi, il quale tendeva ad aumentare ulteriormente in quei pazienti sottoposti a più cicli iniettivi.

Single-dose intra-articular corticosteroid injection prior to platelet-rich plasma injection resulted in better clinical outcomes in patients with knee osteoarthritis: A pilot study.

Camurcu Y, Sofu H, Ucpunar H, Kockara N, Cobden A, Duman S.

J Back Musculoskelet Rehabil. 2018 Apr 20. doi: 10.3233/BMR-171066. [Epub ahead of print]

L'effetto sinergico e protettivo del plasma ricco di piastrine (PRP) in aggiunta al metilprednisolone (MP) è stato indagato attraverso studi in vitro. Tuttavia, non vi è alcun report clinico in letteratura su questo argomento. Lo scopo di questo studio era di valutare e confrontare i risultati clinici dell'iniezione intra-articolare (IA) di MP prima

dell'iniezione di PRP con quelli di iniezioni di solo MP e PRP in pazienti con osteoartrosi del ginocchio (OA). I gruppi di trattamento erano "gruppo PRP" (n = 37) sottoposto a singola iniezione di PRP, "gruppo PRP + MP" (n = 40) sottoposto ad iniezione MP una settimana prima dell'iniezione di PRP, e "Gruppo MP" (n = 38) sottoposto a sola iniezione di MP. I punteggi di Visual Analog Scale (VAS) e Western Ontario e McMaster University Arthritis Index (WOMAC) sono stati valutati al basale e al 1°, 3°, 6° e 12° mese di follow-up. Alla fine del 1° mese, il punteggio WOMAC nel gruppo PRP + MP era significativamente inferiore rispetto al gruppo PRP. Al 3° mese, il punteggio WOMAC nel gruppo PRP + MP era significativamente inferiore rispetto ai gruppi PRP e MP. Al sesto mese, il punteggio VAS e WOMAC nel gruppo PRP + MP era significativamente inferiore rispetto al gruppo MP. Alla fine del 12 ° mese, nessuna differenza significativa è stata osservata tra I tre gruppi nei punteggi VAS e WOMAC. In base ai risultati emersi, l'iniezione IA di MP prima dell'iniezione di PRP ha prodotto effetti clinici significativamente migliori rispetto alle iniezioni di solo PRP o MP nei pazienti con OA del ginocchio da lieve a moderata.

Efficacy of Intra-articular Polynucleotides Associated With Hyaluronic Acid Versus Hyaluronic Acid Alone in the Treatment of Knee Osteoarthritis: A Randomized, Double-Blind, Controlled Clinical Trial.

Dallari D, Sabbioni G, Del Piccolo N, Carubbi C, Veronesi F, Torricelli P, Fini M.

Clin J Sport Med. 2018 Apr 10.

Il dolore e la perdita del range di movimento sono le principali caratteristiche cliniche dell'osteoartrosi (OA). L'acido ialuronico (HA) è una delle terapie infiltrative per il trattamento dell'OA; tuttavia, la sua efficacia è un tema di dibattito in corso nella pratica clinica. I Polinucleotidi (PN), macromolecole derivate dal DNA con origine naturale e attività trofica, hanno dimostrato, in studi preclinici e clinici riguardanti la rigenerazione della cartilagine, di favorire la crescita cellulare e la produzione di collagene. Questo studio clinico randomizzato, controllato, in doppio cieco, mirava a valutare se l'iniezione di PN, in combinazione con l'HA [PN associata a HA (PNHA)], può migliorare il dolore e la funzionalità delle ginocchia colpite da OA, più dell'HA. Nello studio sono stati arruolati 100 pazienti, e randomizzati per ricevere PNHA o HA (3 iniezioni IA effettuate con cadenza settimanale). La riduzione del dolore, la diminuzione dei fattori proinfiammatori nel liquido sinoviale (SF) e il miglioramento della funzionalità del ginocchio sono stati valutati mediante il Knee Society Score ed il WOMAC, dopo 2, 6 e 12 mesi e dalle analisi biochimiche e immunoenzimatiche sul SF alla fine del trattamento. Il Knee Society Score total score ed i punteggi del dolore sono significativamente migliorati in entrambi i gruppi, mostrando risultati migliori nel gruppo PNHA rispetto al gruppo trattato con solo HA. Una significativa riduzione del punteggio WOMAC è stata osservata nel tempo in entrambi i gruppi. Nessun evento avverso significativo è stato segnalato in entrambi i gruppi. Questi risultati suggeriscono che l'iniezione IA di PN, in combinazione con l'HA, sembra essere più efficace nel migliorare la funzionalità e ridurre il dolore a carico del ginocchio, rispetto al solo HA.

IL4-10 fusion protein has chondroprotective, anti-inflammatory and potentially analgesic effects in the treatment of osteoarthritis.

Steen-Louws C, Popov-Celeketic J, Mastbergen SC, Coeleveld K, Hack CE, Eijkelkamp N, Tryfonidou M, Spruijt S, van Roon JAG, Lafeber FPJG.

Osteoarthritis Cartilage. 2018 May 15. pii: S1063-4584(18)31260-3.

I farmaci disease-modifying per l'osteoartrosi (DMOAD) dovrebbero preferibilmente possedere una attività condroprotettiva, antinfiammatoria e analgesica combinata in una singola molecola. Gli Autori hanno sviluppato una proteina di fusione di IL4 e IL10 (IL4-10 FP), in cui viene preservata l'attività biologica di entrambe le citochine. Il presente studio valuta l'attività condroprotettiva, antinfiammatoria e analgesica di IL4-10 FP in modelli in vitro e in vivo di osteoartrosi. Tessuto umano cartilagineo e sinoviale artrosico è stato messo in coltura con IL4-10 FP. Sono stati quindi misurati il turnover dei proteoglicani cartilaginei, il rilascio di mediatori pro-infiammatori, catabolici e del dolore da parte della cartilagine e del tessuto sinoviale. L'effetto analgesico dell'iniezione intra-articolare di IL4-10 FP è stato valutato in un modello canino di osteoartrosi. L'IL4-10 FP ha mostrato la capacità di aumentare la sintesi (P = 0,018) e diminuire il rilascio (P = 0,018) di proteoglicani dalla cartilagine osteoartrosica. Il rilascio delle interleuchine proinfiammatorie, IL-6 e IL-8, da parte della cartilagine e del tessuto sinoviale è apparso ridotto in presenza di IL4-10 FP (tutti P <0,05). Il rilascio di MMP3 da parte della cartilagine osteoartrosica e del tessuto sinoviale è diminuito (P = 0,018 e 0,028) mentre la produzione di TIMP1 non è risultata significativamente modificata. Inoltre, l'IL4-10 FP sembra in grado di proteggere la cartilagine dall'azione distruttiva dei mediatori del liquido sinoviale mediante l'aumento della sintesi di proteoglicani cartilaginei (P = 0,0235) e la riduzione del rilascio di proteoglicani stessi (P = 0,0163). Infine, l'iniezione intra-articolare di IL4-10 FP ha migliorato l'alterato carico articolare nei cani con osteoartrosi indotta sperimentalmente. I risultati del presente studio preliminare suggeriscono che IL4-10 FP possieda potenziale azione DMOAD poiché mostra effetti condroprotettivi e antinfiammatori in vitro, oltre a effetti potenzialmente analgesici in un modello canino in vivo di osteoartrosi.

Guardiamo al futuro.
Verso un futuro migliore per tutti. Perché noi in Bristol-Myers Squibb ci impegniamo a scoprire, sviluppare e rendere disponibili farmaci che aiutino pazienti affetti da gravi malattie. Una passione vera che guida il nostro lavoro e ci spinge a perseguire importanti risultati. I nostri successi si misurano grazie alla differenza che facciamo nella vita dei pazienti. È questo il nostro riconoscimento più grande.
Bristol-Myers Squibb
bms.it

Report VII Simposio Nazionale Antiage

Roma, 4-5 Ottobre 2018

A cura di: **Francesca Giovannangeli**
UOS di Reumatologia, Ospedale San Pietro Fbf, Roma

Lo scorso 4-5 ottobre 2018 si è svolto a Roma il VII Simposio Nazionale dei soci dell'ANTIAGE (Associazione Nazionale per la Terapia Intra-articolare eco-guidata dell'Anca con Guida Ecografica), evento di natura interdisciplinare nato dall'esigenza di confronto tra le diverse branche specialistiche sulle diverse terapie per le malattie muscoloscheletriche.

In apertura del congresso sono stati effettuati *corsi pratici* molto frequentati e giudicati utili per apprendere le tecniche d'infiltrazione eco-guidata delle principali articolazioni come anca, caviglia, mano, faccette articolari, gomito, spalla, sacroiliaca, ginocchio. Uno degli scopi dell'associazione ANTIAGE è infatti quella di insegnare e diffondere la tecnica infiltrativa eco-guidata che rispetto alla tecnica eseguita alla cieca o con guida fluoroscopia, ci permette di essere molto più precisi ed accurati, efficaci e sicuri e ci permette inoltre di non utilizzare radiazioni ionizzanti nocive per il paziente.

Il Simposio è iniziato con una tavola rotonda sull'esperienza dei farmaci biologici, presenti ormai nell'armamentario terapeutico del Reumatologo da oltre 10 anni, per la cura dell'Artrite Reumatoide e delle Spondiloartriti, e sui nuovi farmaci biosimilari e inibitori delle fosfodiesterasi e delle chinasi (small molecules). Il Prof. F.Conti, dell'Università di Roma la Sapienza, ha presentato i dati real life sulle small molecules in Artrite Reumatoide, mentre il Prof. R. Perricone, Direttore della UOC di Reumatologia dell'Università di Roma Tor Vergata, ha presentato i dati relativi al nuovo inibitore della IL-6. Sono stati affrontati anche i temi dei costi e della difficoltà e criticità prescrittiva in alcune realtà sanitarie.

Si è poi passati ad affrontare temi inerenti la patologia degenerativa articolare come l'artrosi. Il Dr. G. Boni ha presentato il ruolo della Viscosupplementazione (VS) nelle linee guida dell'American College of Sport Medicine ed ha annunciato che la Società Italina di Medicina dello Sport produrrà delle linee guida sulla terapia intra-articolare nello sportivo, previa Consensus con la cooperazione del Prof Migliore.

Il Prof. C. De Bari, direttore del centro di medicina rigenerativa e ingegneria tissutale dell'Università di Aberdeen (UK), da molti anni conduce insieme al suo team interessanti ricerche sulle cellule staminali da utilizzare nel trattamento della patologia muscolo-scheletrica. È stato dimostrato che il trapianto di cellule autologhe (condrociti, cellule staminali, etc..), in modelli animali, sembra possedere la capacità di stimolare

la rigenerazione tessutale. Lo studio che insieme al suo team stà portando avanti è quello di targhettare determinate cellule presenti all'interno dell'articolazione e di stimolare, attraverso biomateriali attivi o la somministrazione di farmaci, le cellule staminali residenti nell'articolazione. Sempre nell'ambito della medicina Rigenerativa si è ampiamente parlato dell'utilizzo intra-articolare di estratti di tessuto adiposo e di concentrato di midollo osseo, delle esperienze cliniche dei diversi centri, dei dati scientifici presenti in letteratura nonché della normativa vigente. Sono state affrontate e commentate molte delle domande ancora aperte come ad esempio da dove ottenere cellule staminali mesenchimali, se sottoporle ad alta o bassa manipolazione, l'utilità di associare alle cellule staminali mesenchimali i fattori di crescita, la giusta concentrazione e dose da utilizzare, e quali sono i pazienti ideali per il trattamento con cellule staminali mesenchimali. Il Dr. Massafra, Reumatologo dell'Ospedale S. Pietro Fatebenefratelli, ha partecipato e moderato una relazione sul razionale della possibile associazione della Viscosupplementazione e della terapia sistemica con Bifosfonati nel trattamento dell'artrosi. Ci sono infatti forme di artrosi a prevalente carattere appositivo (stimolo osteoblastico) e forme a prevalente carattere riassorbitivo (stimolo osteoclastico) con la formazione delle Bone Marrow Leasons. Le evidenze suggeriscono che le Bone Marrow Leasons determinano una prognosi più sfavorevole e una forma di OA più dolorosa.

Si è parlato della Società GUIDA nata due anni fa dall'esigenza di adottare un approccio integrato tra le diverse figure professionali come Reumatologo, Ortopedico e Fisiatra nel trattamento di patologie croniche dell'apparato muscolo-scheletrico, con lo scopo di affrontare il tema del dolore cronico non oncologico. Il Prof. A. Bellelli, Primario della Radiologia dell'Ospedale S. Pietro Fatebenefratelli di Roma, ha tenuto

una relazione sull'importanza dell' imaging, ed in particolare delle tecniche di RMN, per la diagnosi precoce di OA. Successivamente il Dr. Sandro Tormenta, VicePresidente dell'associazione ANTIAGE, Radiologo dell'Ospedale Fatebenefratelli di Roma, ha tenuto una relazione sulle tecniche iniettive intra-articolari (IA) facendo un excursus dalle prime procedure iniettive a quelle attuali.

Una lettura magistrale è stata effettuata dal Prof. Alberto Migliore, Presidente dell'ANTIAGE e responsabile della UOS di Reumatologia dell'Ospedale S. Pietro Fatebenefratelli di Roma, sulle sfide nel campo della terapia intra-articolare ed in particolare sui nuovi prodotti per nuovi targets terapeutici, sulle terapie IA sequenziali (Steroidi e poi acido ialuronico? Tempistica delle iniezioni di HA, PRP e poi HA in giovani pazienti o in uno stadio precoce di malattia? associazione di Collagene e acido ialuronico? Estratti cellulari di tessuto e successivamente HA o PRP o altro?), sui predittori di risposta, i biomarkers, la nanotecnologia, la necessità di migliorare l'accuratezza dell'infiltrazione IA, Delivery systems IA, valutare gli effetti strutturali delle terapie IA, l'efficacia del trattamento precoce nell'early OA e nell'AR ed il costo-beneficio nella terapia IA.

Il Dr. M. Martinelli dell'Ospedale S. Pietro Fatebenefratelli di Roma ha presentato una relazione sull'utilizzo dell'ozono terapia (O2O3) nella patologia artrosica. Da diversi anni infatti l'ozono terapia si sta facendo strada nella cura di molteplici patologie muscoloscheletriche tra cui l'artrosi, in ragione del suo potente effetto antinfiammatorio. A tal proposito è stato presentato uno studio condotto su pazienti affetti da OA di ginocchio di grado II-III secondo Kellgren-Lawrence trattati con O2O3, HA o associazione dei due, e dai risultati emersi sembrerebbe che entrambi siano efficaci sulla riduzione del dolore in corso di gonartrosi

ma l'associazione dei due trattamenti ha mostrato una superiorità statistica in termini di efficacia. Il Dr. M. Calderaro, Ortopedico dell'Ospedale S. Pietro Fatebenefratelli di Roma, ha parlato della potenziale efficacia della VS dopo interventi chirurgici ortopedici. Il Prof. V. Santilli, Fisiatra dell'Universita di Roma la Sapienza, ha tenuto una relazione sulla consensus sui SYSADOA (farmaci sintomatici ad azione lenta come glucosamina solfato, condroitin solfato, estratti di soia ed avocado, diacereina, acido ialuronico) nel managment dell'OA. Il Dott O. De Lucia ha invece presentato una overview delle linee guida 2016-2018 sulla VS.

Nella parte finale del Congresso, il Prof. A. Migliore e S. Tormenta, hanno presentato i dati di oltre 10 anni di VS svolte dal loro gruppo, che mostrano una buona efficacia (si ha spesso un rallentamento della progressione della malattia e soprattutto si riesce a procrastinare la protesizzazione di almeno due anni) e sicurezza.

Come ogni due anni, l'evento di natura interdisciplinare è stato indirizzato ai soci e agli specialisti reumatologi, fisiatri, ortopedici, radiologi, internisti, terapisti del dolore e medici dello sport, con lo scopo di creare un momento di confronto costruttivo tra le varie specialità, per approfondire e discutere sulle principali tematiche correlate alla terapia infiltrativa intra-articolare e sulla gestione complessiva del paziente con patologie muscolo-scheletriche.

Inizia con **una promessa:**

scoprire medicine che migliorano la vita.

Dal 1876, abbiamo lavorato instancabilmente per sviluppare e per fornire medicine affidabili che rispondano realmente ai bisogni sanitari, cercando soluzioni che aiutino le persone, senza tener conto delle probabilità di successo. Dallo sviluppo dell'insulina alla scoperta di nuovi trattamenti per le malattie mentali, siamo stati pionieri con farmaci fondamentali contro alcune patologie tra le più ostinate e devastanti. Oggi abbiamo la stessa determinazione nel lavoro, coniugando l'esperienza con la creatività dei nostri partner in ricerca nel mondo, per trovare soluzioni che migliorino la vita.

Per sapere di più riguardo la nostra promessa, visita www.lilly.it

Lilly

ACIDO IALURONICO CROSS-LINKATO

IN MONOSOMMINISTRAZIONE PER CICLO TERAPEUTICO SEMESTRALE [1]

1SIRINGA DA 5 ml
PRE-RIEMPITA CON 4 ml
DI HYLASTAN SGL-80
Prezzo: Euro 150,00

1. IFU Jonexa

ABIOGEN
PHARMA

Abiogen Pharma S.p.A. - Dispositivo Medico CE 0086 - Materiale riservato agli operatori sanitari

Descrizione tecnica e studio clinico preliminare su 25 pazienti trattati con infiltrazione di tessuto adiposo autologo purificato preparato con tecnica Lipocell

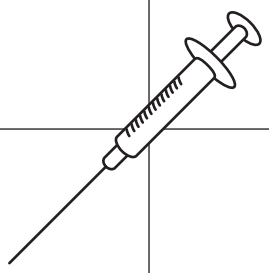

S. Crimaldi[1], I. Capparucci[2], S. Bordiga[3], L. Kontochristos[4]

[1]HUMANITAS – Ortopedia 2 "Chirurgia Ortopedica Mininvasiva e Nuove Tecnologie" Castellanza. Resp area artic.
[2]Università di Pesaro
[3]Centro Chirurgico Toscano, Arezzo
[4]Casa di cura San Benedetto spa, San Benedetto del Tronto

INTRODUZIONE

Il tessuto adiposo bianco contiene, oltre ad adipociti maturi pieni di acidi grassi, un ampio pool di cellule mesenchimali multipotenti e di preadipociti, pronti a maturare sotto stimolo appropriato.

Le cellule mesenchimali di origine adiposa sono, dunque, delle cellule staminali adulte estratte direttamente dal grasso corporeo. L'adipe è una fonte unica, facilmente accessibile ed abbondante di cellule staminali adulte dall'alto potenziale rigenerativo. Il corpo umano è totalmente ricoperto di tessuto adiposo e in una persona sana rappresenta circa il 10-30% del peso[1,2].

Inoltre, le cellule mesenchimali (MSC) hanno proprietà immunomodulatorie, ovvero sono in grado di regolare le alterazioni delle risposte del sistema immunitario, hanno capacità anti-infiammatorie e una volta innestate nell'organismo migrano verso il tessuto danneggiato favorendo i processi rigenerativi in loco[3,4].

Questo lavoro espone i risultati clinici del trattamento di pazienti con condropatia del ginocchio di grado 2-4 secondo la classificazione ICRS con infiltrazione di tessuto adiposo autologo purificato preparato con il sistema Lipocell, ad un massimo di 12 mesi.

TECNICA CHIRURGICA

Tutte le procedure chirurgiche sono state effettuate in un unico tempo chirurgico, in anestesia loco-regionale e dopo preparazione di routine del campo operatorio sterile.

Il primo tempo chirurgico prevede, in anestesia locale e previa infiltrazione di soluzione di Klein, mediante il semplice metodo della liposuzione, l'estrazione di 50-80 ml di lipoaspirato dal tessuto adiposo periombelicale, utilizzando un kit dedicato monouso disponibile in commercio per l'aspirazione e la successiva processazione (filtrazione e microframmentazione) ed innesto del tessuto adiposo (kit di processazione Lipocell, TISS'YOU), per il cui impiego abbiamo seguito le istruzioni fornite dal produttore. Tale device riduce progressivamente le dimensioni dei clusters del tessuto adiposo, eliminando allo stesso tempo i residui ematici e le sostanze oleose con capacità pro-infiammatorie, minimizzando i rischi di danneggiare le cellule mesenchimali. Una volta terminato il prelievo e la preparazione di Lipocell, questo viene iniettato in volumi variabili da 6 ml a 8 ml in articolazione.

MATERIALI E METODI

25 pazienti (19 maschi, 6 femmine), trattati consecutivamente con infiltrazione di tessuto adiposo autologo purificato preparato col sistema Lipocell, di età compresa tra 45-84 anni e condropatia di grado variabile da 2 a 4 sec. ICRS.

I pazienti hanno tutti seguito lo stesso protocollo riabilitativo post-operatorio, differenziato in base alla sede della lesione, e sono stati seguiti con controlli clinici regolari.

I principali criteri di esclusione sono stati una osteoartrosi avanzata del ginocchio, un restringimento significativo delle interlinee articolari femoro-tibiali, una preesistente malattia reumatica, una pregressa meniscectomia totale, un sovrappeso importante (BMI > 35), la presenza di un malallineamento o di una instabilità articolare tibio-femorale o patello-femorale non trattabili in maniera concomitante.

È stato calcolato per ogni paziente il punteggio WOMAC rev2, pre-operatoriamente, nel post-operatorio, a 3 mesi, a 6 mesi e a 12 mesi.

RISULTATI

Sono stati analizzati ad 1, 3, 6 e 12 mesi dall'inizio del trattamento i risultati relativi a 25 pazienti (età media= 62 anni).

La valutazione del dolore è stata fatta mediante scala VAS (0-10), mentre per la valutazione della disabilità e del recupero funzionale è stato utilizzato il questionario WOMAC (0-96).

Il trattamento con Lipocell si è dimostrato altamente efficace sia sul sintomo dolore che sulla disabilità/recupero funzionale. Nel primo follow-up a 1 mese, il dolore misurato con la scala VAS diminuisce del 46% rispetto al dolore prima dell'intervento, migliora ulteriormente a 3 mesi (riduzione 63%) e 6 mesi (riduzione 75%), fino a una remissione a 12 mesi dell'86% (T0: 6 *vs.* T12: 0.87) (Figura 1).

Il punteggio WOMAC che misura la funzionalità dell'articolazione, invece, migliora a 1 mese del 53% rispetto ai valori prima dell'intervento, a 3 mesi del 80%, a 6 mesi dell'88% e all'ultimo follow-up di 12 mesi del 98% (T0: 48.04 *vs.* T12: 95.35) (Figura 2).

Lo studio, inoltre, ha confermato la sicurezza d'impiego di Lipocell, con un'incidenza non significativa di eventi avversi. Nel complesso, i dati di questo studio depongono a favore della capacità di questo trattamento, di ripristinare un ambiente articolare fisiologico e di agevolare il recupero ed il mantenimento dell'omeostasi articolare.

CONCLUSIONI

La possibilità di ottenere un grande numero di cellule mesenchimali vitali da tessuto adiposo, con capacità condrogenica e paracrina elevate, spiegano i significativi miglioramenti riscontrati nei pazienti da noi trattati e consentono di convalidare questa tecnica quale procedura semplice, sicura ed efficace per la riparazione dei difetti cartilaginei articolari e il ripristino dell'omeostasi dell'ambiente sinoviale.

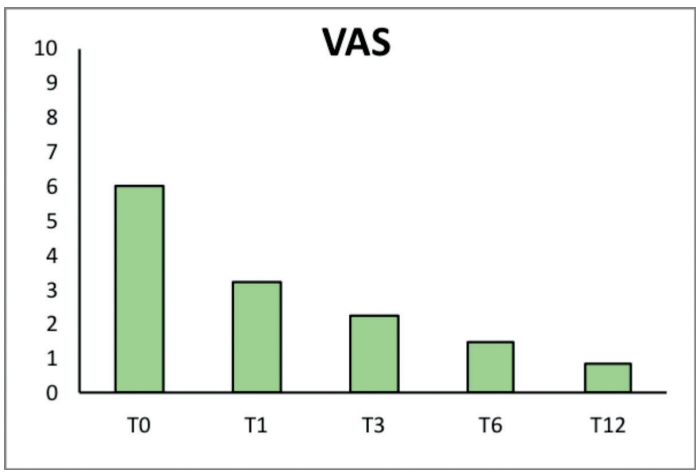

Figura 1. Istogramma rappresentativo del punteggio VAS per la misura dell'intensità soggettiva di dolore.

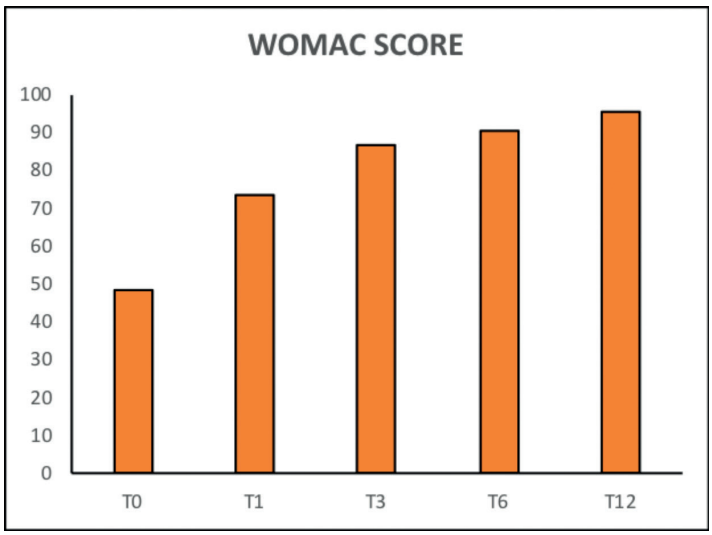

Figura 2. Istogramma rappresentativo della scala WOMAC per la misura della funzionalità articolare. Tempi: T0: prima del trattamento; T1: follow-up a un mese; T3: follow-up a tre mesi; T6: follow-up a sei mesi; T12: follow-up a un anno. N=25.

Sono necessari, ora, nuovi studi, che confermino quanto osservato in clinica con tempi di follow-up più lunghi e con monitoraggio con risonanza magnetica per analizzare anche un possibile effetto di rallentamento della progressione di malattia.

BIBLIOGRAFIA

1. Song Y, Du H, Dai C, Zhang L, Li S, Hunter DJ, Lu L, Bao C. Human adipose-derived mesenchymal stem cells for osteoarthritis: a pilot study with long-term follow-up and repeated injections. Regen Med 2018;13(3):295-307.
2. Bianconi, Eva. "Ricerca di nuove strategie differenziative: analisi degli effetti di stimoli fisici e molecolari su cellule mesenchimali umane isolate da tessuto adiposo", Università degli studi di Bologna, 2014, pagg. 11-12.
3. Caplan Mesenchymal stem cells environmentally responsive therapeutics for regenerative medicine, 2013, pag. 1.
4. Bianconi, Eva. "Ricerca di nuove strategie differenziative: analisi degli effetti di stimoli fisici e molecolari su cellule mesenchimali umane isolate da tessuto adiposo", Università degli studi di Bologna, 2014, pag. 22.
5. Caplan AI, Correa D. The MSC: an injury drugstore. Cell Stem Cell 2011;9:11-15.
6. Dickhut A, Gottwald E, Steck E, et al. Chondrogenesis of mesenchymal stem cells in gel-like biomaterials in vitro and in vivo. Front Biosci 2008;13:4517-4528.

ANTIAGE

Associazione Nazionale per la Terapia Intra Articolare dell'Anca con Guida Ecografica

associazioneantiage
antiage_fbf

IL REGISTRO DELLA TERAPIA INFILTRATIVA ANTIAGE VA *ON-LINE*

www.antiagefbf.it

il **REGISTRO ON-LINE** di tutte le iniezioni intra-articolari eseguite dagli associati **ANTIAGE**

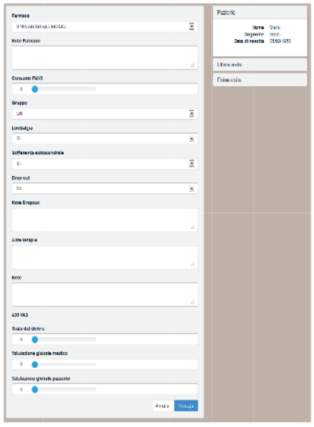

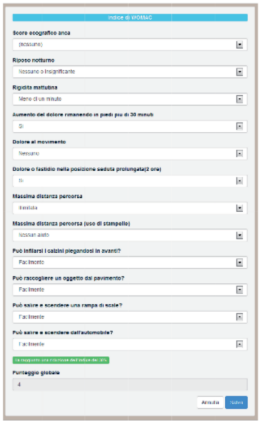

L' accesso e l'utilizzo del database è

GRATUITO PER I SOCI

e per tutti gli specialisti che ne faranno richiesta

RAPIDO E FACILE DA GESTIRE

Anca
Spalla
Ginocchio
Mano e Polso

Sei interessato? Richiedi user-name e password a:

reumafbf@libero.it